

Quand faire la biopsie ?

Les trois principaux types d'amyloses cardiaques (AC) sont l'amylose à transthyrétine (TTR) sénile ou héréditaire et, l'AL et sont liées à l'accumulation de protéines sous forme de « fibrilles amyloïdes » dans différents organes tels que le cœur, le rein, le foie, le système gastro-intestinal et nerveux, provoquant ainsi l'altération structurelle et la dysfonction des organes atteints. La réalisation d'une biopsie d'un des organes touchés et son analyse histologique permet de prouver le diagnostic d'amylose et en définir son type.

QUAND EST-CE QUE LA BIOPSIE EST NÉCESSAIRE ?

- Le diagnostic d'AL requiert une preuve histologique : Si le patient présente une amylose cardiaque et une gammopathie à chaîne légère, il faut réaliser une biopsie pour pouvoir typer l'amylose. Dans ce contexte précis, on peut être soit en présence d'une AL soit d'une ATTR associée à une gammopathie sans signification clinique (MGUS). La chimiothérapie doit être initiée qu'après l'obtention de preuve histologique de l'amylose et de son typage avec la visualisation de la chaîne légère responsable (Kappa ou Lambda).

- La preuve histologique n'est pas obligatoirement nécessaire pour l'ATTR à condition que le phénotype soit typique, qu'il n'y ait pas de gammopathie et qu'il y ait une fixation cardiaque à la scintigraphie.

QUELS SONT LES TYPES DE BIOPSIES ?

- Les biopsies extracardiaques peuvent être multiples en fonction des organes atteints. Cela dépend de l'expérience des centres. La biopsie des glandes salivaires est fréquemment réalisée en première intention.

QUAND EST-CE QUE LA BIOPSIE CARDIAQUE EST NÉCESSAIRE ?

- La biopsie cardiaque est nécessaire quand on suspecte une AL et que la biopsie extracardiaque n'a permis d'identifier l'amylose.

- Elle est également nécessaire que le cas n'est pas typique.

Réaliser la biopsie

QUELS TISSUS CHOISIR ?

-La BGSA est la plus facile à réaliser ; sa sensibilité est variable selon le type d'amylose, globalement >50%. La BGSA est réalisée sous anesthésie locale, elle doit emporter plusieurs lobules. En l'absence de dépôt d'amylose sur la BGSA, la biopsie d'un organe cible sera nécessaire :

-Dans le cadre de l'amylose cardiaque, la biopsie endomyocardique a une rentabilité excellente, proche de 100%. La biopsie endomyocardique du ventricule droit est souvent faite en première intention et nécessite la ponction de la veine fémorale ou de la jugulaire après anesthésie locale pour monter un microtome à l'apex du VD.

Dans l'amylose AL, les dépôts peuvent être également détectés dans de nombreux organes, notamment le tube digestif, le rein ou la moelle osseuse. Dans l'amylose à transthyrétine, les dépôts peuvent être mis en évidence sur des prélèvements chirurgicaux du canal carpien en cas d'intervention.

OÙ LA RÉALISER ? La BGSA est un geste simple, qui peut être réalisé en consultation / ambulatoire, sous anesthésie locale. La biopsie endomyocardique nécessite un plateau technique particulier (de type coronarographie) et des opérateurs expérimentés ; elle ne peut être réalisée que dans des centres spécialisés.

COMMENT PRÉLEVER ET CONSERVER ?

Les dépôts d'amylose sont parfois peu abondants ; il est donc recommandé d'avoir des prélèvements significatifs en taille. Il est recommandé de prélever plusieurs fragments supra-millimétriques.

Quel que soit le site biopsique pour permettre le diagnostic de l'amylose et son typage, il faut disposer à la fois :

1-De **matériel fixé en formol** tamponné (immersion dans le fixateur dès le prélèvement), qui sera **inclus en paraffine**

2-De **matériel à l'état frais** qui sera **congelé** pour typer les éventuels dépôts d'amylose. Le prélèvement à l'état frais est acheminé dans une compresse humide (sérum physiologique) dans les plus brefs délais (<1h) au laboratoire d'anatomie et cytologie pathologique (ACP).

Analyser les biopsies

La prise en charge technique des biopsies ne sera optimale que si le diagnostic suspecté est bien précisé lors de la demande de l'analyse au laboratoire d'anatomie et cytologie pathologiques (ACP).

COLORATION AU ROUGE CONGO : Même si les dépôts d'amylose peuvent être détectés sur la coloration standard (Hématéine Eosine Safran - HES), la réalisation de la coloration spéciale spécifique – le rouge Congo - est nécessaire pour confirmer la nature amyloïde des dépôts. Les dépôts vont être visualisés de même qu'une biréfringence jaune vert en lumière polarisée.

Elle peut être réalisée sur matériel fixé et inclus en paraffine, ainsi que sur le matériel congelé. Tous les laboratoires d'ACP disposent de cette coloration.

IMMUNOMARQUAGES : Après mise en évidence de dépôts sur le prélèvement, le typage de l'amylose est nécessaire pour adapter la prise en charge thérapeutique. Ce typage est réalisé par immunohistochimie à l'aide d'anticorps dirigés contre la transthyrétine (amylose TTR), la protéine SAA (amylose AA) et les chaînes légères kappa et lambda (amylose AL). Sur prélèvement congelé, l'immunofluorescence à l'aide des chaînes légères peut être réalisée. Les typages par immunohistochimie et immunofluorescence ne concernent donc que 3 types d'amyloses ; néanmoins, les amyloses ATTR et AL représentent à elles seules >90% des amyloses cardiaques. Tous les laboratoires d'ACP ne disposent pas de ces techniques et des anticorps et l'envoi du matériel est parfois nécessaire.

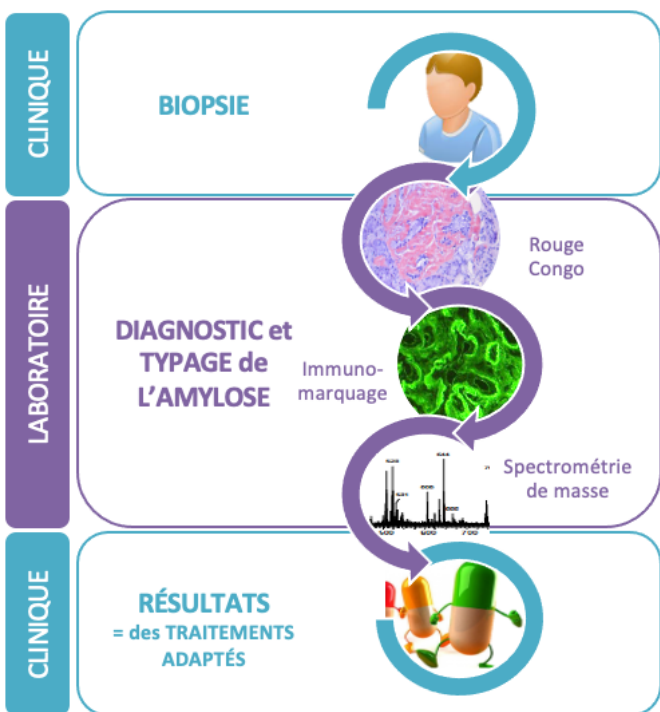
Le recours à des techniques plus spécialisées est parfois nécessaire. Seuls quelques centres en France réalisent ces techniques.

SPECTROMÉTRIE DE MASSE : En cas de typage par IHC/IF non concluant, on peut avoir recours à une analyse par spectrométrie de masse après microdissection laser. Cette technique est réalisée à partir du bloc de paraffine. Contrairement à l'IHC/IF, elle permet en un seul test de rechercher toutes les protéines amyloïdogènes : TTR, chaînes légères, SAA et d'autres beaucoup plus rares comme les apolipoprotéines. Le succès de typage est excellent,

supérieur à 95% pour les BGSA et proche de 100% pour les biopsies endomyocardiques.

MICROSCOPIE ÉLECTRONIQUE : Elle permet de confirmer la nature amyloïde des dépôts en montrant des fibrilles de 8 à 10 nm de diamètre. Elle requiert une fixation en glutaraldéhyde dès la réalisation du prélèvement. Sa sensibilité et sa spécificité sont >90 %. Outre la détection des dépôts, un typage par immunogold est possible.

Biopsie : Comment et pourquoi ?



- En pratique, pour éviter les allers et retours des patients et perdre du temps la biopsie extracardiaque est souvent réalisée lors d'une consultation longue/HDJ comportant, la prise de sang pour rechercher la gammopathie, l'ECG, l'échocardiographie, la scintigraphie...

*Copyright : Réseau Amylose.

Réseau Amylose

Tampon du Centre :

Votre médecin responsable :

Sous l'égide de :



Document rédigé par le Dr Magali COLOMBAT et le Dr Elsa POULLOT

Pour plus d'informations, consultez notre site web www.reseau-amylose.org

Ou notre chaîne Youtube :
« [réseau amylose](https://www.youtube.com/reseauamylose) »

L'anatomopathologie pour le diagnostic des amyloses cardiaques

Ce que doit savoir le cardiologue



Nos objectifs

Favoriser la prise en charge rapide

Evaluer le patient dans son ensemble

Informers

Améliorer la qualité de vie

Faire avancer la recherche