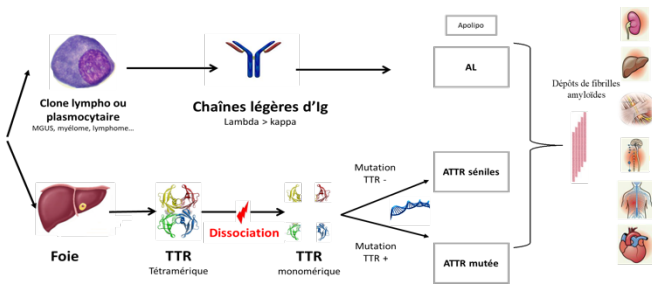


Les amyloses cardiaques

PHYSIOPATHOLOGIE : Les amyloses cardiaques (AC) sont des maladies systémiques rares et souvent mal diagnostiquées. Les causes les plus fréquentes d'AC sont

- **Les amyloses à chaîne légère libre d'immunoglobuline (AL)** liées à une gammopathie monoclonale isolée ou un myélome de faible masse tumorale, et plus rarement d'une prolifération lymphoplasmocytaire favorisant la sécrétion sérique d'une chaîne légère libre (CLL) monoclonale (lambda dans 80 % des cas) plus ou moins accompagnée de la chaîne lourde (Ig G, A ou M).

- **Les amyloses à transthyréline (ATTR)** secondaires à des dépôts de fibrilles amyloïdes de transthyréline (TTR), une protéine synthétisée par le foie. La dissociation du tétramère favorise son agrégation en fibrilles amyloïdes. Ce processus survient dans le vieillissement pathologique (ATTR sauvages ou séniles) ou en cas de mutation dans le gène TTR (ATTR mutées ou héréditaires).



Il existe d'autres formes d'amyloses systémiques plus rares (l'amylose AA ou inflammatoire liée à la production de SAA d'autres amyloses héréditaires : Apolipoprotéines AI, AII, AIV, fibrinogène, lysozyme, gelsoline, LECT2, etc.) pouvant toucher le rein notamment et beaucoup plus rarement le cœur.

Pourquoi réaliser une biopsie ?

Le diagnostic de certitude des AC repose sur l'obtention d'une **preuve histologique** de l'amylose par la réalisation d'une biopsie et la détermination du type de l'amylose. La biopsie permet donc le **diagnostic de l'amylose** et son **typage**.

Le diagnostic des amyloses cardiaques AL nécessite donc la réalisation d'une biopsie extra-cardiaque : **biopsie des glandes salivaires accessoires : BGSA**, de graisse abdominale, etc.) ou d'une biopsie cardiaque.

Pour le diagnostic des amyloses ATTR, le diagnostic peut-être souvent réalisé sans biopsie devant une fixation myocardique intense sur une scintigraphie osseuse (HMDP, DPD ou PYP) en l'absence de gammopathie (électrophorèse des protéines sériques et urinaires, immunofixation, et dosages des CLL libres normaux).

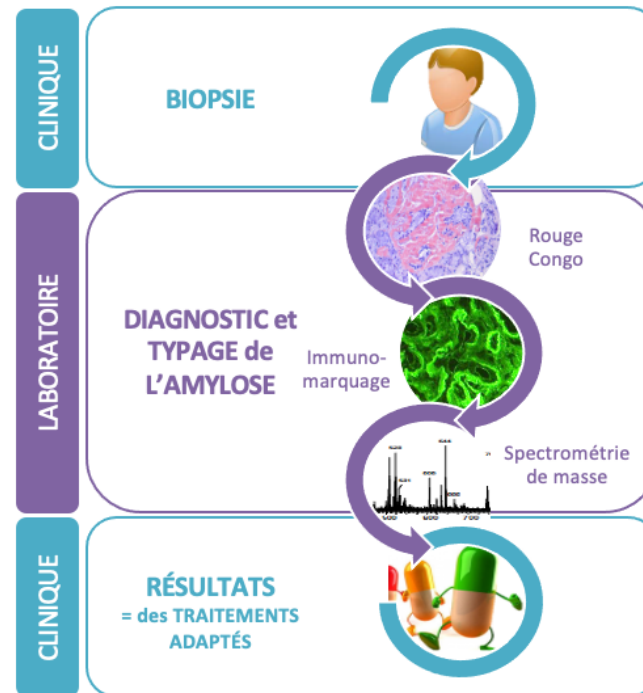
En quoi consiste la biopsie

La **biopsie** consiste à **prélever un fragment de tissu pour analyse anatomopathologique**. Le **but** de cette analyse est de **poser de manière formelle le diagnostic d'amylose et de typer l'amylose** c'est-à-dire déterminer quelle est la protéine en cause afin de proposer une prise en charge thérapeutique spécifique, adaptée au type d'amylose.

Devant une suspicion d'amylose cardiaque, différents tissus peuvent être analysés. La rentabilité est variable selon le type d'amylose.

Dans un premier temps, on s'orientera vers un **site biopsique facile d'accès et sans risque**. Dans notre pratique, nous privilégions la **biopsie des glandes salivaires accessoires (BGSA)**. Il s'agit d'un geste simple, qui se réalise sous anesthésie locale en consultation/ambulatoire. Le prélèvement est réalisé à l'intérieur de la lèvre. La BGSA est positive dans 50% des amyloses AL et dans 30% des amyloses ATTR. Une biopsie de graisse abdominale peut aussi être proposée.

Lorsque l'analyse anatomopathologique ne révèle pas de dépôt d'amylose, une **biopsie d'organe** est discutée. Sa rentabilité est proche de 100%. En fonction du contexte clinique/imagerie, on s'orientera vers la réalisation, par un opérateur entraîné, d'une **biopsie endomyocardique**, d'une **biopsie rénale** ou d'une **biopsie hépatique**. D'autres sites peuvent être informatifs comme par exemple le tube digestif et le ligament transverse en cas de chirurgie du canal carpien. La **biopsie endomyocardique** est réalisée par **ponction d'une veine fémorale ou jugulaire**, et montée d'un cathéter jusqu'aux cavités cardiaques pour réaliser un petit prélèvement (millimétrique). Il nécessite un plateau technique et est réalisée dans des centres spécialisés. Même s'il s'agit d'un geste invasif, les complications sont rares.



Quelles sont les techniques d'analyse ?

Le prélèvement biopsique est analysé dans un laboratoire d'anatomie et cytologie pathologique (ACP).

Les différentes techniques disponibles actuellement pour le diagnostic et le typage tissulaire des amyloses sont présentées ci-dessous.

LE DIAGNOSTIC :

La coloration par le rouge Congo permet d'affirmer le diagnostic d'amylose. C'est la coloration la plus spécifique de l'amylose. Elle colore en rouge les dépôts et montre une biréfringence jaune/vert caractéristique en lumière polarisée.

LE TYPAGE :

L'immunomarquage est la technique conventionnelle utilisée en première intention dans tous les laboratoires d'ACP pour typer les amyloses. Il utilise des anticorps dirigés contre les différents types d'amyloses, soit un anticorps par type d'amylose. Le panel standard regroupe les anticorps dirigés contre les amyloses les plus fréquentes : la transthyrétine (TTR), les chaînes légères kappa et lambda et la protéine SAA. L'interprétation n'est pas toujours aisée (faux positifs ou faux négatifs).

Lorsque l'immunomarquage est non concluant, **une analyse par spectrométrie de masse après microdissection laser des dépôts d'amylose** est recommandée. Contrairement à l'immunomarquage, elle permet en un seul test de rechercher toutes les protéines amylogènes : TTR, chaînes légères kappa et lambda, SAA et d'autres protéines beaucoup plus rares comme les apolipoprotéines. Le succès de typage est excellent, supérieur à 95% pour les BGSA et proche de 100% pour les biopsies endomyocardiques. Cette technique est actuellement réalisée au CHU de Toulouse.

*Copyright : Réseau Amylose.

Coordonnateur du Centre de Référence :

Pr T. Damy

Besoin d'un renseignement ? Vous pouvez joindre :

Secrétariat

Mme Isabelle Vallat Tél : 01 49 81 22 53

Fax : 01 49 81 42 24

reseau.amylose@aphp.fr

Coordinatrice de soin

Mme Carole Henrion Tél : 01 49 81 28 16

carole.henrion@aphp.fr

Cardiologie

Pr T. Damy, Dr A. Galat, Dr S. Guendouz,

Dr S. Oghina, Dr A. Zaroui,

Pr N. Lellouche, Dr N. Elbaz, Dr S. Rouffiac

Responsable des greffes cardiaques

Dr S. Guendouz

Sos amylose cœur

Dr S. Oghina : sos.amylosecoeur@aphp.fr

Cellule d'Expertise et de Coordination de l'Insuffisance Cardiaque Sévère (CECICS)

Mme S. Dias, Mr M. Frelat : insuffisance.cardiaque@aphp.fr

Tél : 01 45 17 82 20

Education Thérapeutique

Dr Soulef Guendouz

Mme Julie Pompougnac –Tél : 01 49 81 22 53

amylo.pep@gmail.com

Responsable Activité de Recherche clinique

Mme Mounira Kharoubi tel 01 49 81 48 96

RDV Conseil Génétique

Mme Isabelle Vallat Tél : 01 49 81 22 53

Accès au CHU Henri Mondor

Adresse : 1 rue Gustave Eiffel - 94010 Créteil

Métro : Ligne 8 : Station : Créteil - L'Échat

Bus : Ligne : 104 - 172 - 217 - 281, TVM et 392 :

Aéroport Orly (15 min)

Pour plus d'informations, consultez notre site web

www.reseau-amylose.org

Ou notre chaîne Youtube :

« [réseau amylose](https://www.youtube.com/reseauamylose) »

Intérêt de la biopsie dans les amyloses cardiaques

Information grand public

Document rédigé par le Dr Magali COLOMBAT et le Dr Elsa POULLOT

Nos objectifs

Favoriser la prise en charge rapide

Evaluer le patient dans son ensemble

Informier

Améliorer la qualité de vie

Faire avancer la recherche