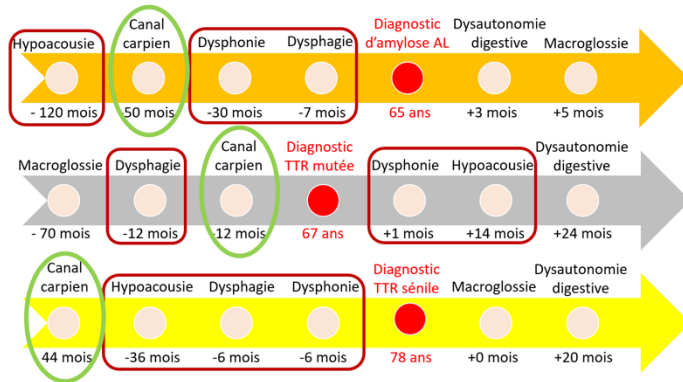


## Les amyloses cardiaques

**PHYSIOPATHOLOGIE** : Les amyloses sont des maladies où des protéines circulantes changent de conformation et deviennent fibrillaires. Ces fibrilles amyloïdes sont stables et rigides et vont infiltrer la matrice extracellulaire des organes altérant ainsi leur fonctionnement. La **fibrillo-formation** est un processus dynamique et donc évolutif.

Figure 1 :

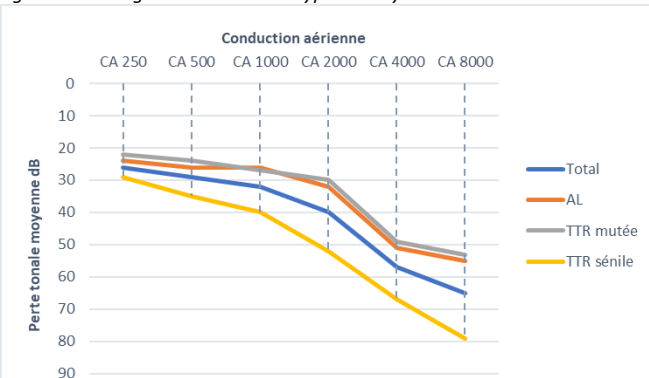
### Histoire naturelle des amyloses



**LES 3 TYPES D'AMYLOSES CARDIAQUES** : La forme **AL** est liée à la surproduction de chaînes légères libre Kappa ou Lambda. Les deux formes à transthyrétine (TTR) sont appelées : **ATTR sauvage ou sénile** qui est acquise et apparaît après 50 ans et **ATTR héréditaire** qui est liée à une mutation dans le gène de la transthyrétine.

**Les atteintes ORL et STOMATO surviennent fréquemment avec les symptômes cardiologiques** (Figures 1 et 2).

Figure 2 : Audiogrammes des trois types d'amylose



## La surdité amyloïde

**SIGNES ÉVOCATEURS** : L'amylose est responsable d'une surdité par dépôts amyloïdes aussi bien au niveau endocochléaire, rétrocochléaire et central. **En résulte des tableaux de surdités de perception se différenciant des presbycousies par une perte auditive plus profonde et surtout affectant toutes les fréquences et pas seulement les fréquences aiguës.** Un phénomène de recrutement important est également retrouvé en faveur d'une surdité d'origine endocochléaire. Les autres hypothèses seraient une atteinte rétrocochléaire et centrale par neuropathie auditive amyloïde liés à des dépôts endo/périneuraux mais aussi vasculopathie.

L'amylose cardiaque est responsable de tableaux de **surdité mixte uni ou bilatérale dans 1/3 des cas**, à faible Rinne et à tympan normal. Des cas de surdité de transmission pure ont été décrits avec abolition du réflexe stapédien (**sans cause retrouvée au scanner des rochers**). L'hypothèse physiopathologique serait un dépôt amyloïde au niveau de la synoviale articulaire ossiculaire responsable d'une ankylose, à l'image de ce qui est vu en cas de syndrome du canal carpien. Des dépôts amyloïdes au niveau de la fenêtre ovale ou de la membrane tympanique pourraient également expliquer ces surdités mixtes.

**UN SIGNE PRECOCE** : Les atteintes auditives semblent **précéder de plusieurs mois le début de la maladie cardiaque (jusqu'à 120 mois avant le diagnostic)** et pourrait donc être un symptôme précoce de la maladie. En cas de tableaux audiométriques atypiques pour une presbycousie (cf plus haut), il convient de rechercher à l'interrogatoire d'autre localisation de dépôts amyloïdes : antécédent de chirurgie du canal carpien, canal lombaire étroit, ecchymose périorbitaire, macroglossie, dyspnée etc... et **d'adresser rapidement le patient au cardiologue expert** (site web) pour recherche d'amylose.

**LA PRISE EN CHARGE** : à l'heure actuelle, la prise en charge thérapeutique repose sur **l'appareillage auditif** lorsque les critères sont présents. Le bénéfice auditif du traitement de fond de l'amylose systémique par molécules anti-TTR (Tafamidis) est à évaluer

## La dysphonie amyloïde

**C'EST QUOI** : Dans une étude de cohorte, plus **d'un tiers des patients se plaignaient de dysphonie** (VHI 10/30 en moyenne). Cette dysphonie préexistait au diagnostic d'amylose cardiaque de plusieurs mois. La dysphonie s'expliquerait par dépôts amyloïdes au niveau des cartilages et musculatures laryngés mais aussi par neuropathie.

**LE DIAGNOSTIC** : l'examen nasofibroscopique ne retrouve que peu d'anomalies, contrairement aux amyloses localisées. Il n'existe pas de tumeurs à proprement parler. 40% d'anomalies ont été retrouvées avec notamment **16% d'anomalies de la mobilité laryngée** inexpliquées : hypomobilité uni ou bilatérale, fuite vocale. Dans 24% des cas des anomalies inflammatoires de la muqueuse vocale ont été retrouvées sans lésion tumorale. Si possible, il est recommandé de pratiquer un examen stroboscopique des cordes vocales

**LA PRISE EN CHARGE** : Le traitement des amyloses ORL localisées (AL) repose essentiellement sur la chirurgie (traitement par radiothérapie exceptionnel) mais il faut bien-sûr éliminer une forme systémique en adressant préalablement le patient à un **centre expert**.

Le traitement des dysphonies fonctionnelles des amyloses ATTR est plus difficile car il n'existe pas de lésion organique. Il est donc recommandé d'adresser le patient pour **bilan +/- rééducation orthophonique** le plus précocement possible. Le traitement spécifique de l'amylose (ex : Tafamidis) pourrait améliorer les atteintes laryngées de l'amylose.

- **Un diagnostic précoce des amyloses est capital pour sauver des vies.**
- **Fréquemment les symptômes ORL ou STOMATO sont les premiers à apparaître.**
- **En cas d'atteintes ORL ou STOMATO évocatrices d'amylose rechercher les « red flags » et adresser rapidement le patient à un centre expert pour initier le traitement en fonction du type d'amylose**

## La dysphagie amyloïde

**C'EST QUOI** : 17% des patients avec amylose cardiaque se plaignent de **dysphagie**, à l'origine d'une modification alimentaire (adaptation des textures) et d'une **perte de poids**. Il s'agit essentiellement de symptômes à type de blocage alimentaire et régurgitations. Un allongement de la durée des repas en lien avec ces difficultés est décrit. Comme les autres signes ORL, la dysphagie apparaît précocement dans l'histoire de la maladie, en moyenne 6 à 30 mois avant le diagnostic cardiologique.

**LE DIAGNOSTIC** : La nasofibroskopie ne retrouve pas de lésion organique (≠amylose localisée). Des **défauts de propulsion alimentaire et stase salivaire** sont retrouvés. Il n'existe pas de corrélation entre la gravité de la dysphagie et la positivité de la biopsie des glandes salivaires accessoires. La physiopathologie de l'atteinte amyloïde serait par neuropathie et dépôts amyloïdes ligamentaires, musculaires et articulaires. Une infiltration des glandes salivaires à l'origine d'une xérostomie pourrait expliquer une atteinte de la phase orale.



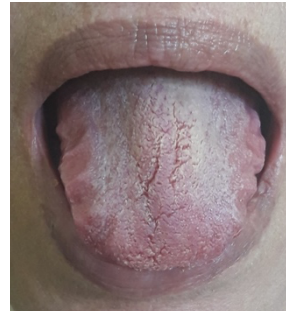**LA PRISE EN CHARGE** : Elle repose sur une **adaptation alimentaire** (textures, fractionnement des repas, compléments nutritionnels oraux) assortie d'une **rééducation orthophonique**. Le traitement général de l'amylose pourrait potentiellement améliorer les atteintes pharyngées de la maladie.

### Références :

- How your ears can tell what is hidden in your heart: wild-type transthyretin amyloidosis as potential cause of sensorineural hearing loss in elderly. Béquignon E et al. Amyloid. 2017.
- Pharyngo-laryngeal involvement in systemic amyloidosis with cardiac involvement: a prospective observational study. Bartier S, et al. Amyloid. 2019.
- Association between hearing loss and hereditary ATTR amyloidosis. Bartier S et al, Amyloid. 2019.

## La macroglossie

**C'EST QUOI** : Une macroglossie est retrouvée chez plus de **15% des patients** lors du diagnostic d'amylose AL. Cette macroglossie est due à une infiltration locale amyloïde et peut résulter en une **dysgueusie** invalidante.



**LE DIAGNOSTIC** : La macroglossie ne présente pas de caractère spécifique : hypertrophie de la langue dépassant du plan d'occlusion avec langue crénelée ou pas.

**LA PRISE EN CHARGE** : La macroglossie disparaît généralement avec le traitement de fond de la maladie (chimiothérapie pour les amyloses AL et Tafamidis pour les amyloses à TTR).

### Tampon du Centre :

Sous l'égide de :



Pour plus d'informations, consultez notre site web

[www.reseau-amylose.org](http://www.reseau-amylose.org)

Ou notre chaîne Youtube :

« [réseau amylose](https://www.youtube.com/reseauamylose) » - 01.49.81.22.53

\*Copyright : Réseau Amylose

# Surdit , Dysphonie, Dysphagie ou Macroglossie, et si c' tait une amylose ?

*Ce que doit savoir l'ORL*



Document rédigé par le Dr Sophie BARTIER,  
Dr Émilie BÉQUIGNON,  
Pr André COSTE  
et relu en collaboration avec la Société Française ORL  
(SFORL) par le Pr Vincent COULOIGNER

## Nos objectifs

Favoriser la prise en charge rapide

Evaluer le patient dans son ensemble

Informier

Améliorer la qualité de vie

Faire avancer la recherche